

**UJI SEDUHAN DAUN TEH HIJAU (*Camelia sinensis* L.) PADA
GINJAL MENCIT YANG DIBERI MONOSODIUM
GLUTAMAT (MSG)**

***GREEN TEA LEAF BREW TEST (CAMELIA SINENSIS L.) AT
KIDNEY MICE GIVEN MONOSODIUM GLUTAMATE (MSG)***

Reza Anindita

Program Studi S1 Farmasi STIKes Mitra Keluarga Bekasi

rezaaninditaa@gmail.com

ABSTRAK

Penelitian ini bertujuan untuk menguji potensi teh hijau pada ginjal mencit yang diberi MSG. Lama penelitian adalah 30 hari menggunakan hewan uji mencit jantan strain Balb/c. Penelitian ini menggunakan rancangan acak lengkap (RAL) faktorial. Tiap perlakuan terdiri dari P0 sebagai kontrol yang diberi akuades 0,5 ml/bb/hr, P1 yang diberi teh hijau 0,015 gr/bb /hari, P2 yang diberi MSG 0,84 gr/bb/hr, P3 yang diberi MSG 0,84 gr/bb/hr dan teh hijau 0,015 gr/bb/hr. Hasil penelitian menunjukkan bahwa pemberian MSG dosis 0,084 gr/bb/hr mampu menurunkan bobot ginjal dan meningkatkan diameter glomerulus dan tubulus proksimal. Adapun pemberian seduhan daun teh hijau dosis 0,015 gr/bb/hr pada mencit yang diberi perlakuan MSG atau tanpa diberi perlakuan MSG mampu meningkatkan bobot ginjal dan menurunkan diameter glomerulus serta tubulus proksimal. Analisis statistik menunjukkan perbedaan tidak signifikan ($P>0,05$) pada ginjal yang diberi seduhan daun teh hijau pada mencit yang diberi perlakuan MSG atau tanpa tanpa diberi perlakuan MSG. Kesimpulan dalam penelitian ini adalah pemberian seduhan daun teh hijau dosis 0,015 gr/bb/hr mampu mengurangi degenerasi jaringan ginjal yang diberi perlakuan MSG dosis 0,084 gr/bb/hr.

Kata kunci : teh hijau, MSG, tubulus proksimal, glomerulus dan ginjal

ABSTRACT

This research aims to test the potential of green tea in the mice that are given by MSG. Duration of research is 30 days using animal test mice male strains BALB/C. This study uses a complete randomized draft (RAL) factorial. Each treatment consists of P0 as a control given akuades 0.5 ml/w/day, P1 that was given green tea 0.015 gr/bb/day, P2 that were given MSG 0.84 gr/w/day, P3 which was given MSG 0.84 gr/w/day and Green tea 0.015 gr/bb/hr. Results showed that the treatment of MSG doses 0.084 gr/w/day is capable of lose renal

weight and increasing glomerular diameter and proximal tubule. Treatment of brewing green tea leaves a dose of 0.015 gr/w/day in mice that are given MSG or without being given the treatment of MSG able to increase renal weight and lower glomerular diameter and proximal tubule. Statistical analysis showed no significant difference ($P > 0.05$) in the kidneys that was given the brew of green tea leaves in mice that were given MSG or without without being given MSG treatment. The conclusion in this study is the treatment of brewing tea leaves Green dose 0.015 gr/bb/hr is able to reduce the degeneration of renal tissue that is given MSG dose 0.084 gr/bb/hr.

Keywords: *green tea, MSG, proximal tubule, glomerular and kidney*

PENDAHULUAN

Monosodium glutamat (MSG) adalah zat tambahan buatan yang banyak digunakan sebagai penyedap rasa pada makanan . Penggunaan MSG sebagai penyedap rasa dalam jumlah yang optimal berperan penting dalam proses fisiologis bagi tubuh. Salah satu peran tersebut adalah memperlancar transmisi impuls syaraf di otak dan tulang belakang, namun apabila digunakan dalam jumlah berlebihan akan menginduksi terbentuknya radikal bebas pada jaringan tubuh (Vinodini *et al.*, 2010).

Salah satu organ tubuh yang rentan terpapar stres oksidatif adalah ginjal. Keterlibatan ginjal dalam proses eliminasi dan ekskresi sisa metabolit dan bahan-bahan yang bersifat toksik memungkinkan

komponen penyusun ginjal sangat rentan terkena stres oksidatif akibat induksi MSG secara berlebihan (Mader, 2001; Isnaeni, 2006). Bukti penelitian melaporkan pemberian MSG 3 mg/ekor/hr menyebabkan inflamasi atau degenerasi glomerulus dan tubulus ginjal (Al-Agha, 2008).

Berbagai penelitian selanjutnya dilakukan untuk mencegah produksi radikal bebas yang berlebihan akibat konsumsi MSG. Salah satu penelitian dilakukan Nagda and Bath (2010) menyatakan bahwa pemberian kombinasi vitamin C, E dan α -lipoic sebagai sumber antioksidan mampu menurunkan produksi radikal bebas pada jaringan tubuh. Beberapa antioksidan yang sering digunakan sebagai paramater uji toksisitas

antara lain, *catalase*, *glutation peroksidase superoksida dismutase* (SOD), vitamin A, D, E, dan C. Namun berbagai antioksidan tersebut memiliki harga yang belum terjangkau oleh masyarakat.

Berdasarkan hal di atas, penggunaan sumber antioksidan dilakukan menggunakan tanaman herbal. Tanaman herbal dipilih karena selain mudah didapat, murah juga biasa dikonsumsi oleh masyarakat secara turun-temurun (Devasagayam *et al.* 2004). Adapun jenis tanaman herbal yang berpotensi sebagai sumber antioksidan adalah teh hijau (*Camelia sinensis*)

Teh hijau (*Camelia sinensis*) merupakan salah satu jenis tanaman herbal untuk bahan baku pembuatan obat tradisional (*herbal medicine*). Studi mengenai penggunaan teh hijau menunjukkan bahwa konsumsi teh hijau secara teratur mampu memberi perlindungan tubuh dari penyakit degeneratif. Hal ini disebabkan teh hijau memiliki kandungan polifenol dalam jumlah tinggi (Chacko *et al.*, 2010). Fakta tersebut dibuktikan dalam penelitian Zowail *et al.*, (2009) yang

melaporkan bahwa persentase polifenol pada daun teh hijau lebih tinggi dibanding teh hitam dengan hasil teh hijau memiliki kadar polifenol sebanyak 30%, sedangkan teh hitam sebanyak 5 % .

Kandungan polifenol yang terdapat pada daun teh hijau adalah flavonoid. Adapun jenis polifenol teh hijau yang memiliki antioksidan tinggi adalah katekin. Adanya aktivitas antioksidan katekin daun teh hijau ditunjukkan dalam penelitian yang dilakukan oleh Yokozawa *et al.*, (2000) yang melaporkan bahwa katekin mampu mencegah kerusakan sel yang disebabkan radikal bebas. Hasil ini selanjutnya disimpulkan dalam penelitian Heim *et al* (2002) yang menyatakan bahwa aktivitas antioksidan katekin teh hijau lebih efektif dibandingkan vitamin E dan C.

Efektifitas kandungan tersebut, dibuktikan kembali dari hasil penelitian pengaruh teh hijau terhadap ginjal yang diinduksi gentamisin. Hasil penelitian tersebut melaporkan bahwa pemberian ekstrak daun teh hijau sebesar 300

mg/ekor/hr pada tikus yang diinduksi gentamisin mampu menurunkan *blood urea nitrogene* (BUN), kreatinin, superoksida dismutase (SOD), dan katalase yang disertai penurunan diameter glomerulus dan tubulus ginjal (Raheem *et al.* 2010).

Berdasarkan efektivitas antioksidan yang terkandung dalam daun teh hijau, maka peneliti tertarik melakukan uji seduhan daun teh hijau terhadap ginjal yang diinduksi oleh MSG. Pemberian teh hijau diharapkan mampu mencegah kerusakan jaringan ginjal yang disebabkan oleh MSG

METODOLOGI

Alat dan Bahan

Bahan yang digunakan dalam penelitian ini meliputi, teh hijau, MSG, pakan pelet komersial, garam fisiologis (NaCl 0,9 %), meyer albumin, formalin, etanol, akuades, hematoksilin, dan eosin. Alat yang digunakan dalam penelitian adalah kandang mencit dan perlengkapannya, jarum *gavage*, satu set alat bedah, gelas arloji, cawan petri, timbangan digital, pipet, bilik hitung *improved Neubeur*, wadah

sampel organ, dan satu set alat pembuatan sediaan histologis.

1.1. Aklimasi hewan uji

Penelitian diawali dengan aklimasi mencit jantan strain *Mus musculus* selama satu minggu. Selama aklimasi, mencit jantan dipelihara dalam kandang secara individu pada kondisi lingkungan yang homogen.

Penentuan dosis dan pemberian MSG serta seduhan daun teh hijau

Penentuan dosis MSG disesuaikan dengan dosis yang menyebabkan kerusakan jaringan ginjal pada tikus sebesar 6 gr/bb/hr (Eweka dan Iniabohs, 2008). Selanjutnya dari dosis tersebut dikalikan dengan nilai konversi tikus ke mencit sebesar 0,14, sehingga didapat dosis MSG mencit sebesar $0,14 \times 6 \text{ gr} = 0,84 \text{ gr/bb/hari}$.

Penentuan dosis seduhan daun teh hijau disesuaikan dosis yang diinjeksi pada tikus secara oral sebesar 0,108 gr/bb/hr (Dewi, 2007). Selanjutnya dengan mengacu dari nilai konversi tikus ke mencit sebesar 0,14 diperoleh dosis seduhan daun teh hijau mencit sebesar $0,108 \times 0,14 = 0,015 \text{ gr/bb/hari}$ (Ngatidjan, 1991).

Pembuatan preparat jaringan ginjal

Pada akhir perlakuan mencit dikorbankan, dilanjutkan dengan isolasi ginjal untuk difiksasi ke dalam formalin 10% selama 4-8 jam. Setelah fiksasi ginjal didehidrasi dengan etanol bertingkat mulai dari 70%, 80%, 95%, dan 100%, kemudian dilanjutkan dengan *embedding* pada parafin, dan *section* (pemotongan) menggunakan mikrotom dengan ketebalan 7 μ m. Hasil *section* kemudian diwarnai dengan hematoksin-eosin dan diamati dengan mikroskop cahaya

Prosedur pengukuran diameter ginjal

Prosedur pengukuran diameter glomerulus dan tubulus proksimal dilakukan dengan mikroskop cahaya yang telah dilengkapi mikrometer. Perbesaran yang digunakan adalah 400x. Setiap pengukuran dilakukan pengulangan sebanyak 2x. Adapun cara menghitung diameter glomerulus dan tubulus proksimal dilakukan dengan cara mengukur bagian paling panjang dan pendek

dari glomerulus dan tubulus proksimal (Zeinab *et al.* 2011).

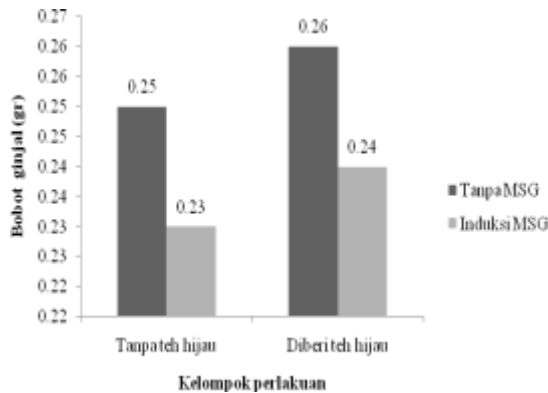
Analisis data

Semua data hasil penelitian dianalisis dengan uji deskriptif. Data kemudian dianalisis menggunakan uji anova dua arah (*two ways anova*) dengan nilai signifikansi 5 % ($P < 0,05$) untuk melihat signifikansi antar kelompok perlakuan dan interaksi dua faktor kelompok perlakuan (Hanafiah, 2012).

HASIL DAN PEMBAHASAN

Bobot ginjal

Hasil penelitian ini menunjukkan bahwa pemberian seduhan daun teh hijau mampu meningkatkan bobot ginjal pada mencit, baik yang diberi perlakuan MSG atau tanpa diberi perlakuan MSG. Analisis statistik menunjukkan perbedaan tidak signifikan ($P > 0,05$) pada bobot ginjal yang diberi seduhan daun teh hijau pada mencit yang diberi perlakuan MSG atau tanpa diberi perlakuan MSG. Rata-rata bobot ginjal antar kelompok perlakuan ditunjukkan pada Gambar 1.



Gambar 1. Hasil rata-rata bobot ginjal antar kelompok perlakuan pada mencit jantan.

Bobot ginjal merupakan salah satu parameter yang dapat digunakan untuk mengetahui perubahan fungsi pada ginjal. Perubahan bobot ginjal dipengaruhi oleh berbagai komponen seluler yang berperan dalam proses ekskresi dan eliminasi metabolit tubuh. Kerusakan komponen seluler secara nyata mengakibatkan perubahan bobot ginjal yang berdampak pada gangguan fungsi pada ginjal. Bukti penelitian ini melaporkan, induksi MSG dosis 0,84 gr/ekor/hr menyebabkan penurunan bobot ginjal. Bukti tersebut diperkuat oleh hasil penelitian Vinodini *et al.* (2010) yang menunjukkan bahwa pemberian MSG secara oral dengan

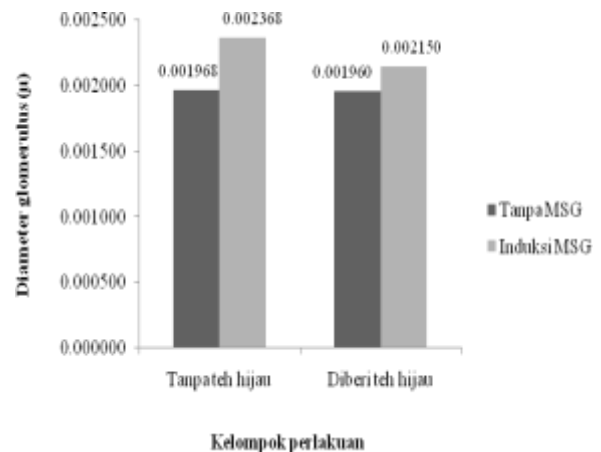
dosis 4 gr/ekor/hr menyebabkan peningkatan *malonal dialdehida* (MDA) sebagai indikator stres oksidatif pada ginjal. Tanpa adanya penanganan, stres oksidatif dapat memicu apoptosis atau kematian sel penyusun ginjal yang menimbulkan dampak penurunan bobot ginjal.

Salah satu cara menangani kerusakan komponen seluler pada ginjal dapat dilakukan dengan pemberian seduhan daun teh hijau sebagai antioksidan alami yang dibuktikan melalui hasil penelitian ini, bahwa pemberian seduhan daun teh hijau dosis 0,015 gr/ekor/hr pada mencit yang diberi perlakuan MSG atau tanpa diberi perlakuan MSG ternyata mampu memberi peningkatan bobot ginjal. Kadkhodae *et al.* (2005) melaporkan, ketekin yang terkandung pada daun teh hijau berpotensi mengikat dan menghambat rantai reaksi radikal bebas pemicu terjadinya stres oksidatif. Bukti lain menunjukkan, pemberian ekstrak daun teh hijau dapat menghambat stres oksidatif, peroksidasi lipid, dan atrofi yang

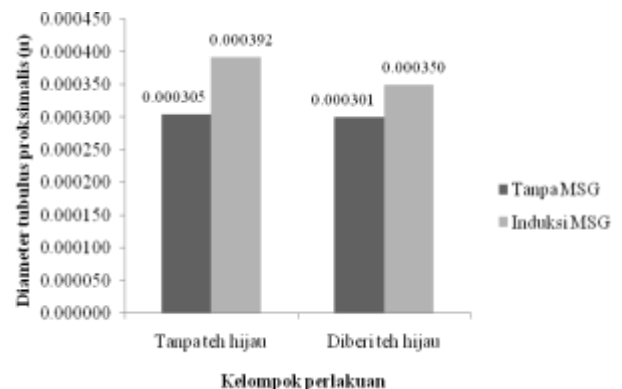
berpengaruh pada peningkatan bobot ginjal (Silan *et al.* 2007).

Diameter glomerulus dan tubulus proksimalis

Hasil penelitian ini menemukan bukti bahwa pemberian seduhan daun teh hijau mampu menurunkan diameter glomerulus dan tubulus proksimalis pada mencit yang diberi perlakuan MSG atau tanpa diberi perlakuan MSG (Gambar 2 dan 3). Analisis statistik menunjukkan bahwa pemberian seduhan daun teh hijau menghasilkan perbedaan tidak nyata ($P>0,05$) pada diameter glomerulus pada mencit yang diberi perlakuan MSG atau tanpa diberi perlakuan MSG. Adapun, pemberian seduhan daun teh hijau pada diameter tubulus proksimalis menunjukkan perbedaan secara nyata ($P<0,05$) pada mencit yang tidak diinduksi MSG, namun belum menunjukkan perbedaan secara nyata ($P>0,05$) pada diameter tubulus proksimalis mencit yang diinduksi oleh MSG



Gambar 2. Hasil rata-rata diameter glomerulus antar kelompok perlakuan pada mencit jantan.



Gambar 3. Hasil rata-rata diameter tubulus proksimalis antar kelompok perlakuan pada mencit jantan.

Glomerulus merupakan komponen ginjal yang tersusun atas epitel glomerulus dengan sitoplasma bersifat porus. Glomerulus berfungsi sebagai filtrasi partikel besar yang

terkandung di dalam darah. Hasil filtrasi yang dibutuhkan bagi metabolisme tubuh selanjutnya akan diabsorpsi oleh tubulus proksimalis. Adanya aktivitas filtrasi dan absorpsi memungkinkan glomerulus dan tubulus proksimalis sangat rentan terkena senyawa kimia yang berpotensi toksik (Marieb, 2006). Artinya, apabila induksi senyawa tersebut terjadi secara berlebihan dapat memicu kerusakan pada glomerulus dan tubulus proksimalis sehingga menimbulkan gangguan fungsi pada ginjal. Salah satu senyawa kimia yang berpotensi toksik ketika masuk ke dalam ginjal, yaitu MSG.

Proses masuknya MSG pada ginjal secara berurutan dimulai dari rongga mulut, lambung, intestinum, dan mengalir melalui sistem sirkulasi darah menuju vena porta hepatica, kemudian dari vena porta hepatica, darah yang mengandung MSG akan mengalir ke jantung, dan dipompa ke arah arteri ginjal, masuk melewati glomerulus dan tubulus proksimalis. Proses selanjutnya MSG akan mengalami filtrasi, reabsorpsi, sekresi, dan ekskresi pada

glomerulus dan tubulus proksimalis sebagai bagian dari metabolisme ginjal. Apabila induksi MSG terjadi secara berlebihan, maka induksi MSG pada ginjal dapat memicu rantai reaksi radikal bebas yang menyebabkan peroksidasi lipid pada membran sel komponen penyusun ginjal sehingga berpengaruh terhadap gangguan fungsi pada ginjal.

Hasil penelitian ini membuktikan, pemberian MSG dosis 0,84 gr/ekor/hr mengakibatkan peningkatan diameter glomerulus dan tubulus proksimalis pada ginjal. Hal ini didukung oleh penelitian Al-Agha (2012) yang melaporkan bahwa pemberian MSG dosis 3 mg/ekor/hr menyebabkan degenerasi komponen penyusun ginjal, berupa pembengkakan glomerulus dan tubulus proksimalis.

Pembengkakan pada ginjal akibat pemberian MSG diawali dengan peningkatan produksi *reaktive oxygen species* (ROS) pada mitokondria. ROS dapat memicu pembentukan radikal bebas lanjutan dan rantai reaksi radikal bebas. Kondisi ini berdampak pada gangguan proses oksidasi-fosforilasi,

rantai transport elektron, dan penurunan ATP intraseluler. Akibatnya, terjadi peningkatan glikolisis untuk menjamin ketersediaan ATP intraseluler yang berpengaruh pada penurunan cadangan glikogen, akumulasi asam laktat, penurunan pH, dan akitivitas enzim intraseluler. Perubahan biokimia tersebut dapat memicu peroksidasi lipid yang berakibat pada peningkatan influk Na^+ dan H_2O ke dalam sel. Gangguan ini selanjutnya menyebabkan pembengkakan dan degenerasi sel, baik pada glomerulus atau tubulus proksimalis ginjal (Al-Agha, 2012).

Hasil penelitian juga membuktikan bahwa pemberian seduhan daun teh hijau dosis 0,015 gr/ekor/hr pada mencit yang diberi perlakuan MSG dengan dosis 0,84 gr/ekor/hr ternyata mampu menurunkan diameter glomerulus dan tubulus proksimalis pada ginjal. Bukti penelitian tersebut sesuai hasil penelitian Sara *et al.* (2009) yang melaporkan bahwa pemberian ekstrak daun teh hijau dosis 3 gr/ekor/hr mampu menghambat peroksidasi lipid, penurunan SOD

atau superoksida dismutase, dan katalase di dalam korteks ginjal disertai dengan penurunan diameter glomerulus dan tubulus proksimalis pada mencit yang diinduksi cisplatin.

KESIMPULAN

- a. Pemberian MSG dosis 0,084 gr/bb/hr memberi dampak pada penurunan bobot ginjal, peningkatan diameter glomerulus dan tubulus proksimal
- b. Pemberian seduhan daun teh hijau dosis 0,015 gr/bb/hr mampu meningkatkan bobot ginjal, penurunan diameter glomerulus dan tubulus proksimal.

UCAPAN TERIMA KASIH

Peneliti mengucapkan terima kasih kepada STIKes Mitra Keluarga dan seluruh pihak yang telah membantu dalam kelancaran penelitian ini.

DAFTAR PUSTAKA

- Al-gha, D.S. 2008. *Histological, Histochemical and Ultrastructural Studies on the Kidney of Rats After Administration of Monosodium Glutamate.* Biology Department, Faculty of Science,

- Al-Aqsa University, Gaza, Palestine
- Nephrotoxicity in Rat. *Exp. Physiol.* 90: 571-576
- Chacko, S. Thambi, T. Kuttan, R. and Nishigaki. 2010. Beneficial effects of green tea: A literature review. *Chinese Medicine* 5:13
- Mader, S. 2001. *Human Biology. Second edition.* Brown Publisher : USA.
- Devasagayam, P.A. Tilak, J.C. Bloor, K.K. , Sane, K., Ghaskadbi, S.S., and Lele, R.D. 2004. Free Radicals and Antioxidants in Human Health: Current Status and Future Prospects *JAPI : Vol. 52*
- Marieb, E. 2006. *Essentials of Human Anatomy and Phisiology.* eight edition. Pearson Benjamin Cummings, New York.
- Ngatidjan. 1991. *Petunjuk Laboratorium Metode laboratorium dalam Toksikologi.* Pusat Antar Universitas Bioteknologi UGM. Yogyakarta, pp: 94-152.
- Dewi, K. 2007. *Pengaruh Ekstrak Teh Hijau (Camelia sinensis) terhadap Penurunan Berat Badan, Kadar Trigeliserida, dan Kolesterol Total Pada Tikus Jantan Galur Wistar.* Fakultas Kedokteran Universitas Kristen Maranatha : Bandung
- Raheem, A.I. El-Sherbiny and Ashraf T. 2010. Green Tea Ameliorates Renal Oksidatif Damage Induced by Gentamicin in Rats. *J. Pharm. Sci., Vol.23, No.1, pp.21-28*
- Eweka, O.A. and Iniabohs, F.A.E. 2008. Histological Studies of The Effect of Monosodium Glutamat on The Testis of Adult Wistar Rats. *The Internet Journal of Urology : 1528-8390.*
- Sara, A.K. Priyamvada, S. Khan, W. Khan, S. Farooq, N. Ahad N.K. and Yusufi. 2009. Studies on The Protective Effect of Green Tea Against Cisplatin Induced Nephrotoxicity. *Pharmacologica l Research* 60 : 382–391
- Heim, KE, Tagliaferro, AR, Bobliya, DJ. 2002. Flavonoids antioxidants: Chemistry, metabolism and structure activity relationships. *The Journal of Nutritional Biochemistry; 13: 572-584.*
- Silan C, Uzun O, Comunoğlu NU, Gokçen S, Bedirhan S and Cengiz M. 2007. Gentamicin Induced Nephrotoxicity in Rats Ameliorated and Healing Effects of Resveratrol. *Biol. Pharm. Bull., 30: 79-83.*
- Isnaeni, W. 2006. *Fisiologi Hewan.* Kanisius : Jakarta
- Vinodini, N.A., Nayanatara A.K., Damodar, G., Ahemed, B., Ramaswamy, C.R., Shabarianth, and Rhamesh Bat, M. 2010. Study Evaluationof Monosodium Glutamate Induced Oxidative Damage on Renal Tissue on Adult Wistar
- Kadkhodae M, Khastar H, Faghihi M, Ghaznavi R and Zahmatkesh M. 2005. Effects of Co-Supplementation of Vitamins E and C on Gentamicin-Induced

ISSN-Print. 2541-3651

ISSN-Online. 2548 – 3897

Research Article

Rats . *Journal of Chinese
Clinical of Medicine Volume 3 :*
1

Yokozawa, T. Jeong Sook Noh, and
Chan Hum Park. 2012. *Green
Tea Polyphenols for the
Protection against Renal
Damage Caused by Oxidative
Stress. Evidence-Based
Complementary and
Alternative Medicine.*
University of Toyama : Japan

Zeinab M. A. El-Gohary, Souad, A.
Khalifa, Afaf M. El-Said Fahmy
and Yasmin, M. 2012
Comparative Studies on the
Renal Structural Aspects of the
Mammalian Species Inhabiting
Different Habitats. *Journal of
American Science.* 7(4)

Zowail, M.E.M.; Khater, E.H.H. and
EL-Asrag, M.E.M. 2009.
*Protective effect of green tea
extract against cytotoxicity
induced by enrofloxacin in rat*
Egypt. Acad. J. biolog. Sci., 1
(1): 45-64